O. Adunka[1]
J. Kiefer[2]
M. H. Unkelbach[1]
A. Radeloff[1]
T. Lehnert[3]
W. Gstöttner[1]

Evaluation eines Elektrodendesigns für die kombinierte elektrisch-akustische Stimulation

Evaluation of an Electrode Design for the Combined Electric-acoustic Stimulation

Zusammenfassung

Hintergrund: Das Ziel der vorliegenden Arbeit war die Evaluation der Lage und des intracochleären Traumas der C40+ M Elektrode (MED-EL, Innsbruck, Österreich), welche speziell für die kombinierte, ipsilaterale elektrisch akustische Stimulation entwickelt wurde. **Methode**: Fünf menschliche Felsenbeine wurden mit einer C40+ M Elektrode implantiert und histologisch aufgearbeitet. Eine reguläre Implantationstechnik mit Mastoidektomie, posteriorer Tympanotomie und promontorieller Cochleostomie mit kaudalem Zugang und Erhalt des Endostes wurde angewandt. **Ergebnisse**: Die Aufarbeitung der Felsenbeine zeigte, dass alle Elektroden in die Scala tympani implaniert wurden. Die durchschnittliche Insertionstiefe betrug 288°. Apikalwärts waren 4 der 5 Elektroden komplett atraumatisch, nur eine Elektrode zeigte eine Ruptur der Basilarmembran an der Elektrodenspitze. Jedoch konnte in 4 der 5 Felsenbeine eine hochgradige Verletzung intracochleärer Strukturen in den basalen Abschnitten der Cochlea nachgewiesen werden. **Schlussfolgerungen**: Durch die reduzierte Elektrodenlänge und die guten Flexibilitätseigenschaften, ist die C40+ M Elektrode für die elektrisch-akustische Stimulation geeignet, da für diese Methode Insertionstiefen von 360° angestrebt werden. Das chirurgisch verursachte Trauma der basalen Schneckenabschnitte sollte durch modifizierte chirurgische Implantationstechniken verringert werden.

Schlüsselwörter
Cochlea-Implantat · intracochleäres Trauma · elektrisch-akustische Stimulation

Abstract

Background: The objective of this study was to assess the intracochlear position and the extent of trauma to cochlear structures using the C40+ M electrode (MED-EL, Innsbruck, Austria), which was especially designed for the combined electric acoustic stimulation. **Methods**: Five human temporal bones were implanted using a standard cochlear implant procedure featuring mastoidectomy, posterior tympanotomy, and promontory cochleostomy. For the cochleostomy, an inferior approach with preservation of the endosteum of the cochlea was used to contribute to hearing preservation in the in vivo condition. **Results**: All insertions of the new electrode array were performed into the scala tympani of the cochlea. The average insertion depth was 288°. Apically, 4 of the 5 implantations were completely atraumatic. One bone showed a rupture of the basilar membrane only at the tip of the electrode. However, 4 of the 5 arrays produced severe trauma to basal cochlear structures. Two pathomechanisms, the direct traumatization through drilling of the cochleostomy or the indirect traumatization via buckling of the array could be distinguished. **Conclusions**: Due to the reduced contact spacing and its flexible body, the C40+ M electrode is suitable for cochlear implantations with hearing preservation and combined electric and acoustic stimulation of the auditory system. Modifications of the surgical pathway to the cochlea should help to minimize the risk of basal cochlear trauma.

Key words
Cochlear Implant · intracochlear trauma · electric acoustic stimulation

Institutsangaben
[1] HNO Universitätsklinik, J.-W.-Goethe-Universität Frankfurt am Main (Direktor: Prof. Dr. W. Gstöttner)
[2] HNO Universitätsklinik, Klinikum rechts der Isar, Technische Universität München (Direktor: Prof. Dr. W. Arnold)
[3] Radiologische Universitätsklinik, J.-W.-Goethe-Universität Frankfurt am Main (Direktor: Prof. Dr. T. Vogl)

Korrespondenzadresse
Dr. Oliver Adunka · HNO Universitätsklinik · Johann-Wolfgang-Goethe-Universität · Theodor-Stern-Kai 7 · 60590 Frankfurt am Main · E-mail: adunka@em.uni-frankfurt.de

Eingegangen: 3. März 2004 · **Angenommen:** 19. April 2004

Bibliografie
Laryngo-Rhino-Otol 2004; 83: 653–658 © Georg Thieme Verlag KG Stuttgart · New York · DOI 10.1055/s-2004-825675 · ISSN 0935-8943

Einleitung

Durch die rasante Entwicklung im Bereich der Cochlea-Implantation ist eine Versorgung bilateral gehörloser Patienten zu einer Standardtherapie geworden. Weiterhin konnte durch eine Verbesserung der Sprachkodierungsstrategien und des Implantates selbst auch die Implantation von höchstgradig schwerhörigen Patienten mit geringfügigem Restgehör ermöglicht werden. 1999 wurde erstmals ein neues Therapiekonzept für die Versorgung von Patienten mit einem Hochton-Steilabfall beschrieben – die elektrisch-akustische Stimulation des auditorischen Systems (EAS) [1]. Bei dieser Methode werden die noch funktionsfähigen, tieffrequenten Anteile der Schnecke akustisch, und die basalen Hochfrequenzbereiche elektrisch mit Hilfe eines Cochlea-Implantats stimuliert. Da man elektrisch entsprechend des Restgehörs erst ab etwa 1 kHz stimuliert und die korrespondierenden Schneckenabschnitte hierfür bei circa 20 mm intracochleärer Insertionstiefe (vom runden Fenster) liegen, ist eine Implantation bis 20 mm für die EAS ausreichend. Tiefere Insertionen sind zwar prinzipiell möglich [2], jedoch steigt das Risiko der Verletzung intracochleärer Strukturen bei tieferen Insertionen. In einer kürzlich veröffentlichten Publikation konnten wird über den zumindest teilweisen Erhalt des Restgehörs bei 12 von 14 Patienten berichten [3]. Neuere Daten unserer Klinik zusammen mit der Wiener Arbeitsgruppe zeigen, dass das Restgehör bei 18 von 21 Patienten erhalten werden konnte [4]. Diese Patienten wurden entweder mit einer C40+ oder einer C40+ M Elektrode von MED-EL, Innsbruck, Österreich, versorgt. Bei Patienten, deren Restgehör zumindest teilweise erhalten werden konnte, resultiert die kombinierte elektrisch-akustische Stimulation in einem synergistischen Effekt der beiden Modalitäten, wodurch signifikant höhere Sprachdiskriminationswerte als bei der konventionellen Cochlea-Implantation möglich werden [3, 4]. Vor allem im Störschall ist die elektrisch-akustische Stimulation sehr robust. Hierbei konnten Einsilberdiskriminationswerte bis 90 % bei 10 dB Signal-Rausch-Abstand erzielt werden.

Entscheidend für die elektrisch-akustische Stimulation ist der Funktionserhalt des Tieffrequenzbereiches. Durch atraumatische Implantationstechniken können auch neuronale Strukturen, die für die elektrische Stimulation von Bedeutung sind, erhalten werden. Spezielle atraumatische Insertionstechniken und möglichst flexible Elektroden sollen die zarten, intracochleären Strukturen wie die Lamina spiralis ossea und den modiolären Knochen intakt lassen und somit den kompletten Erhalt des Restgehörs möglich machen [5]. Die Messung und Objektivierung des intracochleären Traumas durch histologische Aufarbeitungen ist für die Entwicklung von speziell atraumatischen Elektrodendesigns sehr wichtig. Im Unterschied zu anderen Präparationstechniken [6 – 11] kann mit unserer histologischen Aufarbeitungstechnik nicht dekalzifizierter Knochen geschnitten werden [12, 13]. Somit ist es uns möglich, die Elektrode in situ zu belassen und detaillierte Informationen über die Elektrodenposition und das resultierende Trauma im menschlichen Felsenbein zu erlangen. Wir konnten beispielsweise zeigen, dass forcierte Insertionsmanöver und perimodioläre Elektroden ein größeres intracochleäres Trauma produzieren als reguläre Insertionen mit dünnen, frei liegenden Elektroden [14 – 17].

Bei dem derzeitigen Stand der klinischen Routine sind Patienten mit beidseitigem hochgradigen Hörverlust Kandidaten für tiefe Cochlea-Implantationen. Patienten mit cochleärer Restfunktion sollten jedoch atraumatisch und in der Insertionstiefe limitiert implantiert werden [5]. Mehrere chirurgische Faktoren wie die vorsichtige Präparation des Endostes, intrascalare Kortikosteroidgabe und die Vermeidung jeglicher Bohrarbeiten nach der Öffnung der Scala tympani dürften für den Restgehörerhalt von Bedeutung sein.

Das Ziel dieser Untersuchung war die Evaluation einer Cochlea-Implantat-Elektrode, die speziell für den Einsatz bei Implantationen mit Restgehörerhalt entwickelt wurde. Spezielles Augenmerk wurde auf das cochleäre Trauma und die intracochleäre Positionierung der Elektrode mit Bezug auf den Erhalt neuraler Strukturen der Cochlea gelegt.

Material und Methoden

Eine neue Cochlea-Implantat-Elektrode, C40+ M, wurde zusammen mit dem Hersteller, MED-EL, Innsbruck, Österreich, entwickelt. Das Ziel dieser Zusammenarbeit war die Entwicklung einer verkürzten Elektrode, welche die Anforderungen an die elektrisch-akustische Stimulation erfüllt. Hierbei ist eine Insertionstiefe von 360° angestrebt – dies entspricht einer intrascalären Insertionstiefe von etwa 20 mm. In der normalen C40+ Elektrode beträgt der Abstand zwischen den einzelnen Elektrodenkontakten 2,4 mm. Hiermit verteilen sich die Platin-Iridium (90 : 10)-Kontakte von der Spitze der Elektrode an gemessen auf einer Strecke von 27,1 mm. Bei der C40+ M Elektrode wurde deshalb der Kontaktabstand auf 1,9 mm verkürzt – dadurch ist bei vollständiger Insertion der apikalste Elektrodenkontakt bei 22,1 mm intracochleärer Insertionstiefe zu finden (angestrebte 360°-Insertion für EAS). Dieser findet sich 1,2 mm von der Spitze des Elektrodenkörpers entfernt, welcher aus Silikon hergestellt wird. Alle Elektrodenkontakte sind paarig vis-a-vis im Silikonkörper angeordnet. Jeder Elektrodenkontakt misst 800 × 500 µm. Die Elektrode hat einen Durchmesser von 0,80 × 0,78 mm basal und verjüngt sich apikalwärts auf einen ebenfalls leicht ovalen Durchmesser von 0,50 × 0,48 mm (Abb. **1**).

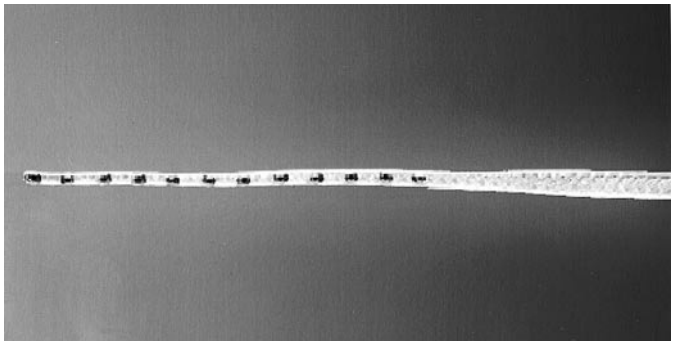

Abb. **1** Bild der C40+ M Elektrode. Der verminderte Kontaktabstand von 1,9 mm (2,4 mm bei der C40+ Standard Elektrode) resultiert in einer möglichen Insertionstiefe von 22,1 mm (von der Spitze bis zum letzten Elektrodenkontakt) für die elektrisch-akustische Stimulation des auditorischen Systems.

Tab. **1** Insertionsdaten der 5 implantierten menschlichen Felsenbeine mit histologischen, radiologischen und chirurgischen Insertionstiefen. Das Trauma in Abhängigkeit vom Ort in der Cochlea ist in den rechten Spalten anhand der Klassifikation in Tab. **2** beschrieben

			Insertionstiefe			*Ort und Ausmaß des cochleären Traumas**					
#	*Seite*	*Elektrodentyp*	*chirurgisch*	*radiologisch*	*histologisch*	*Grad 0*	*Grad 1*	*Grad 2*	*Grad 3*	*Grad 4*	*Basales Trauma***
1	rechts	C40+ M	17 (mm)	300 (°)	270 (°)	45 – 270				0 – 45	Elektrodenknickung
2	rechts	C40+ M	19	225	360	45 – 330		330 – 360		0 – 45	Bohrtrauma
3	rechts	C40+ M	19	330	270	0 – 270					kein
4	links	C40+ M	18	180	180	30 – 180				0 – 30	Elektrodenknickung
5	rechts	C40+ M	19	270	360	30 – 360				0 – 30	Bohrtrauma
Min.	4 × rechts	**5 × C40+ M**	17	180	180	150		30		30	1 × kein
Max.	1 × rechts		19	330	360	330		30		45	2 × Elektroden-knickung
Durchschnitt			**18,4**	**261,0**	**288,0**	**252,0**		**30,0**		**37,5**	2 × Bohrtrauma

* Klassifikation nach Eshraghi et al., 2003 [21]; ** Elektrodenknickung impliziert ein indirektes Trauma durch ein Knicken der basalen Elektrodenabschnitte in Richtung der Basilarmembran. Das Bohrtrauma ist ein direktes Trauma der basalen Schneckenabschnitte durch das Bohren der Cochleostomie.

.Fünf humane Felsenbeine wurden innerhalb von 24 Stunden postmortem implantiert (Tab. **1**). Hierfür wurde ein regulärer Cochlea-Implantat-Zugang mit Mastoidektomie und posteriorer Tympanotomie gewählt. Die Cochlea wurde danach mittels einer inferioren, promontoriellen Cochleostomie mit einem Durchmesser von etwa 1,0 bis 1,2 mm eröffnet. Das cochleäre Endost wurde wie bei der Cochlea-Implantation für EAS [5] zunächst erhalten und dann mit einer Nadel aufgestochen und zur Seite gedrängt. Als Gleitmittel wurde HEALON® auf die Cochleostomie und den Elektrodenträger appliziert. Die Elektrodeninsertionen wurden möglichst vorsichtig unter standardisierten Bedingungen von den selben Chirurgen (O. A. oder J. K.) vorgenommen. Um keine forcierten Insertionsmanöver durchzuführen, sollte der Punkt des Auftretens des ersten Widerstandes nicht überschritten werden. Nach der Implantation wurden die Elektroden mit nicht resorbierbaren Fäden fixiert und die Präparate der weiteren histologischen Aufarbeitung zugeführt.

Zunächst erfolgte die Fixierung mit einer Formaldehyd-Lösung (Schaffer'sche Lösung). Danach wurden die Felsenbeine mit einer aufsteigenden Alkoholreihe entwässert (70 – 100 % Ethanol) und in Polymethylmethacrylat eingebettet. Diese Einbettung erlaubt das Schneiden von nicht entkalktem Knochen, wodurch die Elektrode in situ belassen werden kann.

Nach der Einbettung erfolgt die Bestimmung der Lage und Orientierung der Elektrode und somit der Cochlea innerhalb des eingebetteten Felsenbeines durch eine radiologische Durchleuchtung [18,19]. Außerdem wird die radiologische Insertionstiefe der Elektrode in Winkelgraden bestimmt. Serienschnitte in der 90-Grad-Ebene zur Elektrode in der basalen Windung werden mit einer Schichtdicke von 100 µm angefertigt. Eine detaillierte Beschreibung der histologischen Aufarbeitungstechnik ist durch Plenk et al. [20] erfolgt.

Alle Präparate wurden von 2 der Autoren (O. A. und J. K.) unabhängig beurteilt. Hierbei wurden die genaue Elektrodenposition in unterschiedlichen Abschnitten der Schnecke und das resultierende intracochleäre Trauma nach den kürzlich publizierten Kriterien von Eshraghi et al. [21] klassifiziert (Tab. **2**). Besonderes Augenmerk wurde auf die Differenzierung des basalen cochleären Traumas gelegt. Hierbei wurden zwei Pathomechanismen unterschieden und in die Auswertung miteinbezogen: die Traumatisierung basaler Strukturen durch ein Knicken des Elektrodenträgers nach Erreichen eines Insertionswiderstandes und die direkte Traumatisierung basaler Strukturen durch Bohren der Cochleostomie. Hier ist der histologische Schnitt durch die Cochleostomie mit der Darstellung benachbarter intracochleärer Strukturen wichtig: wenn der durch das Bohren der Cochleostomie entstandene Knochendefekt auf die Strukturen der Basilarmembran gerichtet ist, wird eine direkte Traumatisierung angenommen. Wenn der Knochendefekt eindeutig auf die Scala tympani gerichtet ist und dennoch ein basales Trauma vorhanden ist, wird eine indirekte Traumatisierung durch ein basales Knicken des Elektrodenträgers angenommen. Um ein Schwellen der Elektroden durch die histologische Einbettung auszuschließen, wurden die Elektrodendurchmesser aller Präparate gemessen.

Tab. **2** Klassifikation des cochleären Traumas [21]

Grad	*Histopathologische Veränderungen*
Grad 0	kein Trauma
Grad 1	Anheben der Basilarmembran
Grad 2	Ruptur der Basilarmembran oder des Ligamentum spirale
Grad 3	Dislokation der Elektrode in die Scala vestibuli
Grad 4	Fraktur der Lamina spiralis ossea oder des modiolären Knochens

* Klassifikation nach Eshraghi et al., 2003 [21].

Ergebnisse

Durch die Hartschlifftechnik [20] konnten die Strukturen des Innenohres und des umliegenden Felsenbeines und Mittelohrs genau erfasst werden. Benachbarte Strukturen wie das knöcherne Labyrinth zeigten weder Frakturen noch Dislokationen von Membranen. In der Durchleuchtung [18,19] konnten die radiologischen Insertionstiefen bei allen 5 Präparaten problemlos beurteilt werden. Diese variierten von 180° bis 330° mit einem Durch-

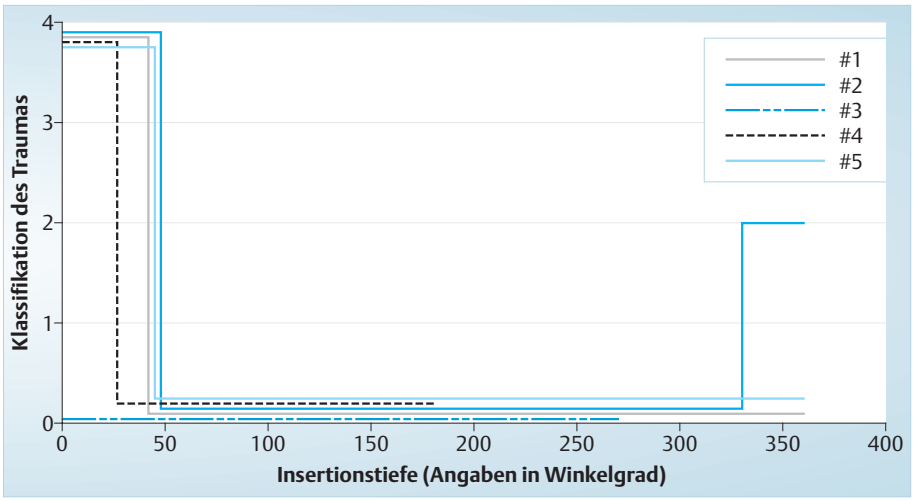

Abb. **2** Insertionsgrafik von 5 menschlichen Felsenbeinen, die mit einer C40+ M Elektrode implantiert wurden (Klassifikation des Traumas in Abhängigkeit vom Ort nach Eshraghi et al, 2003 [12]).

schnittswert von 261,0°. Chirurgisch konnte eine mittlere Insertionstiefe von 18,4 mm erreicht werden (von 17 bis 19 mm). Bei der Messung der Elektrodendicke in den histologischen Schnitten konnte keine Schwellung des Elektrodenkörpers größer als 20% beobachtet werden.

Bei allen 5 Präparaten zeigten sich Insertionen in die Scala tympani der Cochlea. Primäre Fehlplatzierungen waren somit nicht vorhanden. Auch die cochleären Strukturen in der Umgebung der Cochleostomie konnten auf den histologischen Schnitten beurteilt werden. Somit konnten (siehe Material und Methoden) genaue Rückschlüsse auf die Ätiologie des basalen Traumas geschlossen werden. Die Insertionstiefen wurden ebenfalls histologisch anhand der Schnitte evaluiert (von 270° bis 360°, Mittelwert 288,0°, Tab. **1**). Es konnte eine gute Korrelation der histologisch und radiologisch gewonnenen Daten erreicht werden.

Das cochleäre Trauma aller Felsenbeine wurde anhand der bereits erwähnten Kriterien nach Eshraghi et al. [21] klassifiziert (Tab. **2**).

Vier der 5 Felsenbeine konnten jenseits der basalen Schneckenabschnitte komplett atraumatisch inseriert werden. Ein Präparat zeigte eine Ruptur der Basalmembran in den apikalen Abschnitten der Elektrode in der mittleren Schneckenwindung (360°-Bereich). Bei 4 der 5 Präparate konnte in der Nähe der Cochleostomiestelle ein Grad-4-Trauma evaluiert werden. Die weitere Auswertung zeigte, dass bei 2 Felsenbeinen (#2, #5) eine Traumatisierung durch das Bohren der Cochleostomie und bei 2 Präparaten (#1, #4) eine basale Elektrodenknickung durch Erreichen des apikalen Widerstandes bei der Insertion vorlag. Ein Felsenbein (#3) zeigte eine komplett atraumatische Cochleostomiestelle. Detaillierte Daten zum Elektrodeninsertionstrauma sind in Tab. **1** angeführt. Abb. **2** zeigt die Insertionsgrafik der 5 implantierten Elektroden. Hier wird zu jedem Ort der Cochlea der korrespondierende Grad der Traumatisierung abgebildet. Exemplarische histologische Schnitte sind in den Abb. **3 – 5** zu finden.

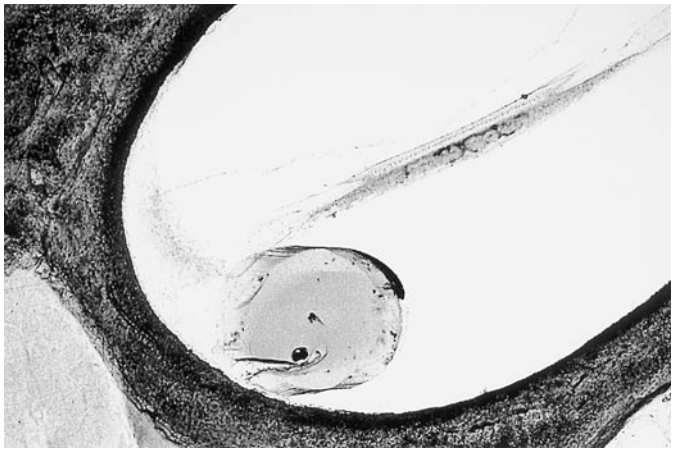

Abb. **3** Felsenbein #1, mittlere cochleäre Windung, atraumatische Lage der apikalen Anteile der Stimulationselektrode in der Scala tympani der Cochlea.

Abb. **4** Felsenbein #2, Fraktur der Lamina spiralis ossea in den basalen Schneckenabschnitten verursacht durch ein direktes Trauma durch Bohren der Cochleostomie.

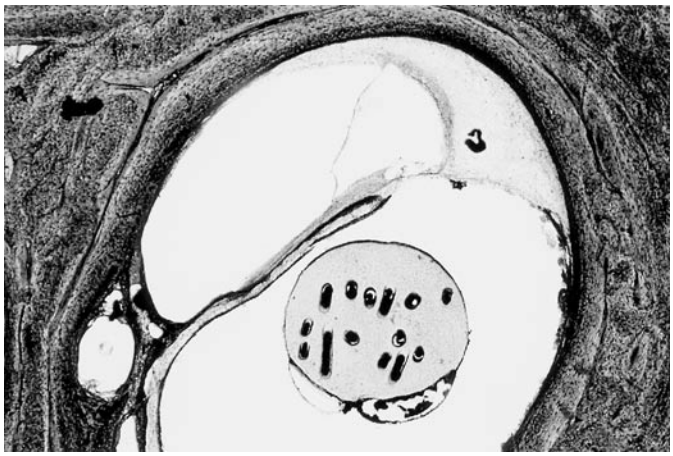

Abb. **5** Felsenbein #3, atraumatische Lage des Elektrodenträgers in der basalen Schneckenwindung.

Diskussion

Idealerweise sollte die Cochlea-Implantation nicht mit dem Verlust des Restgehörs einhergehen, im Speziellen wenn die kombinierte, ipsilaterale elektrisch-akustische Stimulation [1,3–5] angestrebt wird. Neue Elektroden-Prototypen zur Verminderung der Traumatisierung intracochleärer Strukturen werden deshalb kontinuierlich neuentwickelt. In der vorliegenden Arbeit konnte eine Elektrode, die speziell für die elektrisch-akustische Stimulation entwickelt wurde, im menschlichen Felsenbein evaluiert werden. Diese Elektrode ist für 360°-Insertionen entwickelt worden und hat einen reduzierten Kontaktabstand bei gleicher Anzahl der Stimulationskontakte (im Vergleich zur Standard C40+ Standard Elektrode). Die vorgestellten Resultate im humanen Felsenbein zeigen, dass atraumatische Insertionen mit dieser Elektrode möglich sind. Vor allem im Bereich der Spitze zeigte nur eine Elektrode eine Traumatisierung cochleärer Strukturen.

Für atraumatische Elektrodeninsertionen scheint es wichtig zu sein, dass keine forcierten Insertionsmanöver durchgeführt werden. Aus diesem Grund hat sich der Begriff des Punktes des ersten Widerstandes etabliert. Aus anderen nicht publizierten Versuchen unserer Arbeitsgruppe konnte gezeigt werden, dass das cochleäre Trauma bei Überschreiten dieses Punktes rapide zunimmt. Dies ist der Grund warum in einzelnen Fällen vergleichsweise geringe Insertionstiefen in diesem Versuch erreicht wurden. Die mittlere Insertionstiefe von 288° ist prinzipiell ausreichend, jedoch muss im Postmortem-Felsenbein von erhöhtem Reibungswiderstand der Elektrode ausgegangen werden. In-vivo-Insertionen aus unserer klinischen Studie [4,5], bei der die vorgestellte Elektrode bereits im Einsatz ist, zeigten, dass bei allen Patienten mindestens 20-mm-Insertionen möglich waren. In der vorliegenden Arbeit konnte jedoch nur eine mittlere Insertionstiefe von 18,4 mm erzielt werden. Dies dokumentiert den vergrößerten Reibungswiderstand, der bereits in zahlreichen vorangegangenen Felsenbeinstudien dokumentiert wurde.

Die histologische Aufarbeitungstechnik, die in dieser Arbeite benutzt wurde (Hartschlifftechnik) [20], war sehr effektiv bei der Beurteilung der Traumatisierung intracochleärer Strukturen nach den kürzlich publizierten Kriterien. Details des Corti'schen Organs, der Stria vascularis, des Ligamentum spirale und der Lamina spiralis ossea konnten problemlos beurteilt werden. Außerdem war es durch die Abbildung der Cochleostomieregion möglich, direkte Rückschlüsse auf die Pathogenese des basalen Traumas zu ziehen.

Derzeit existieren bereits zahlreiche Arbeiten zur Evaluation des Cochlea-Implantat-Elektroden-Insertionstraumas. In der bereits erwähnten Publikation von Eshraghi et al. [21] wurde eine Kryosektions- und eine Videofluoroskopietechnik zur Evaluation des Traumas herangezogen. Mit dieser Methode konnten die Details des cochleären Traumas jedoch nicht exakt dargestellt und evaluiert werden. Nur gröbere Dislokationen und Frakturen von Membranen können damit evaluiert werden. Jedoch denken wir, dass das verwendete Gradierungsschema des cochleären Traumas sehr gut durchdacht und für Cochlea-Implantationen in die Scala tympani gut anwendbar ist. Somit könnte ein Standard entstehen, wodurch auch Vergleiche zwischen verschiedenen Elektrodendesigns und unterschiedlichen Arbeitsgruppen möglich sind.

Andere Autoren [6–10] benutzten in Paraffin eingebettete, entkalkte Blöcke für die Evaluation des cochleären Traumas. Bei dieser Methode ist jedoch die Explantation der Elektrode vor der histologischen Aufarbeitung notwendig, da keine harten Strukturen geschnitten werden können. Somit können nur indirekte Rückschlüsse auf das verursachte Trauma und die Positionierung der Stimulationselektrode gezogen werden.

Andere Arbeitsgruppen [14–16] benutzten Techniken, die der in dieser Arbeit verwendeten ähnlich sind, weil nur dadurch die exakte Position des Elektrodenträgers und die Details des cochleären Traumas gemessen werden können. In einer Publikation unserer Arbeitsgruppe konnte das Elektrodeninsertionstrauma von perimodiolären Cochlea-Implantat-Elektroden mit dieser Technik bestimmt werden. Insgesamt ergab die Auswertung dieser Elektrodentypen ein größeres Trauma als bei der Verwendung von frei liegenden, nicht vorgeformten Elektroden. Mit anderen Elektrodendesigns [8–10,12,13] konnte ein Teil der neuralen Strukturen im Corti'schen Organ zwar erhalten werden, jedoch dürfte dies nicht für einen kompletten Hörerhalt ausreichen sein.

In einer Studie an Makaken von Burton et al. [11], in der die Nucleus-22-Elektrode 3 Jahre nach Implantation evaluiert wurde, zeigte sich ein substanzieller Erhalt neuraler Strukturen und ein Verlust von Haarzellen im Bereich der Elektrode. Trotzdem manche Haarzellen in den basalen Teilen der Schnecke, die mit der Elektrode implantiert wurden, erhalten blieben, zeigte sich eine fast normale Haarzellpopulation apikalwärts – in Teilen der Schnecke ohne Elektrode [22]. Mit den bekannten Flexibilitätseigenschaften der C40+ Elektrode und den verkürzten, für EAS angepassten Elektrodenabstand der neuen C40+ M Elektrode, sollte ein Erhalt des apikal gelegenen Tieftonbereiches der Cochlea in vivo möglich sein.

Schlussfolgerung

Implantationen der C40+ M Elektrode mit einer möglichst atraumatischen chirurgischen Technik resultierten in apikal atraumatischen Insertionen im humanen Felsenbein. Durch die erhöhten Reibungskräfte im Felsenbein postmortem sind in vivo 360°-Insertionen und hörerhaltende Implantationen für die elektrisch-akustische Stimulation zu erwarten. Jedoch sollten forcierte Elektrodeninsertionsversuche vermieden werden. Außerdem dürfte das chirurgisch verursachte Trauma durch das Bohren der Cochleostomie eine nicht unerhebliche Rolle spielen.

Danksagung

Besondere Danksagung gilt Frau Annegret Schubert für die exzellente technische Umsetzung der Hartschlifftechnik.

Literatur

[1] von Ilberg C, Kiefer J, Tillein J, Pfennigdorff T, Hartmann R, Stürzebecher E, Klinke R. Electric-acoustic stimulation of the auditory system. ORL 1999; 61: 334 – 340

[2] Gstöttner W, Baumgartner W, Franz P, Hamzavi J. Cochlear implant deep insertion surgery. Laryngoscope 1997; 107: 544 – 546

[3] Kiefer J, Tillein J, v. Ilberg C, Pfennigdorff T, Stürzebecher E, Klinke R, Gstöttner W. Fundamental aspects and first results of the clinical application of combined electric and acoustic stimulation of the auditory system. In: Kubo T, Takahashi Y, Iwaki T, eds. Cochlear Implants: – an update. The Hague, Niederlande: Kugler publications, 2002: 569 – 576

[4] Gstöttner W, Kiefer J, Baumgartner WD, Pok S, Peters S, Adunka O. Hearing preservation in cochlear implantation for electric acoustic stimulation. Acta Otolaryngol 2004; 124: 1 – 5

[5] Kiefer J, Gstöttner W, Baumgartner W, Pok SM, Tillein JE, Ye Q, von Ilberg C. Conservation of low frequency hearing in cochlear implantation. Acta Otolaryngol 2003; 123: 1 – 10

[6] Kennedy DW. Multichannel intracochlear electrodes: mechanism of insertion trauma. Laryngoscope 1987; 97: 42 – 49

[7] Fayad J, Linthicum FH, Otto SR, Galey FR, House WF. Cochlear implants: histopathologic findings related to performance in 16 human temporal bones. Ann Otol Rhinol Laryngol 1991; 100: 807 – 811

[8] Nadol JB, Ketten DR, Burgess BJ. Otopathology in a case of multichannel cochlear implantation. Laryngoscope 1994; 104: 299 – 303

[9] Shepherd RF, Pyman BC, Clark GM, Webb RL. Banded intracochlear electrode array: evaluation of insertion trauma in human temporal bones. Ann Otol Rhinol Laryngol 1985; 94: 55 – 59

[10] Welling DB, Hinojosa R, Gantz BJ, Lee J. Insertional trauma of multichannel cochlear implants. Laryngoscope 1993; 103: 995 – 1001

[11] Burton MJ, Shepherd RK, Clark GM. Cochlear histopathologic characteristics following long-term implantation. Arch Otolaryngol Head Neck Surg 1996; 122: 1097 – 1104

[12] Gstöttner W, Plenk H, Franz P, Hamzavi J, Baumgartner W, Czerny C, Ehrenberger K. Cochlear implant deep electrode insertion: extent of insertional trauma. Acta Otolaryngol 1997; 117: 274 – 277

[13] Gstöttner W, Franz P, Hamzavi J, Plenk H, Baumgartner W, Czerny C. Intracochlear position of cochlear implant electrodes. Acta Otolaryngol 1999; 119: 229 – 233

[14] Tykocinski M, Cohen L, Pyman BC, Roland T, Treaba C, Palamara J, Dahm MC, Shepherd RK, Xu J, Cowan RS, Cohen NL, Clark GM. Comparison of electrode position in the human cochlea using various perimodiolar electrode arrays. Am J Otol 2000; 21: 205 – 211

[15] Richter B, Jaekel K, Aschendorff A, Marangos N, Laszig R. Cochlear structures after implantation of a perimodiolar electrode array. Laryngoscope 2001; 111: 837 – 843

[16] Fayad JN, Luxford W, Linthicum FH. The Clarion electrode positioner: temporal none studies. Am J Otol 2000; 21: 226 – 229

[17] Gstöttner WK, Adunka O, Franz P, Hamzavi J, Plenk H, Susani M, Baumgartner W, Kiefer J. Perimodiolar electrodes in cochlear implant surgery. Acta Otolaryngol 2001; 121: 216 – 219

[18] Czerny C, Steiner E, Gstöttner W, Baumgartner W, Imhof H. Postoperative radiographic assessment of the Combi 40 cochlear implant. Am J Roentgenol 1997; 169: 1689 – 1694

[19] Marsh MA, Xu J, Blamey PJ, Whitford LA, Xu SA, Silverman JM, Clark GM. Radiologic evaluation of multichannel intracochlear implant insertion depth. Am J Otol 1993; 14: 386 – 391

[20] Plenk H. The microscopic evaluation of hard tissue implants. In: Williams DF (Hrsg). Techniques of Biocompatibility Testing, Bd. 1. Boca Raton, Rl: CRC Press, 1986: 35 – 81

[21] Eshraghi AA, Yang NW, Balkany TJ. Comparative study of cochlear damage with three perimodiolar electrode designs. Laryngoscope 2003; 113: 415 – 419

[22] Leake PA, Hradek GT, Snyder RL. Chronic electrical stimulation by a cochlear implant promotes survival of spiral ganglion neurons after neonatal deafness. J Comp Neurol 1999; 412: 543 – 562